

2. semesterprøve 14: Mundtlig Anatomi

??dag den. dag. måned 20??

Synopsis trækkes før forberedelsen.

Varighed: Eksamination 30 min, forberedelse 30 min.

Hjælpemidler: Anatomiske modeller, skelet, computer, notater, projektor etc.

Obs.: Prøven er en gruppeprøve med grupper på 2 studerende.

Udarbejd bevægeanalysen på computer og medbring den til prøven.

Spørgsmål 1:

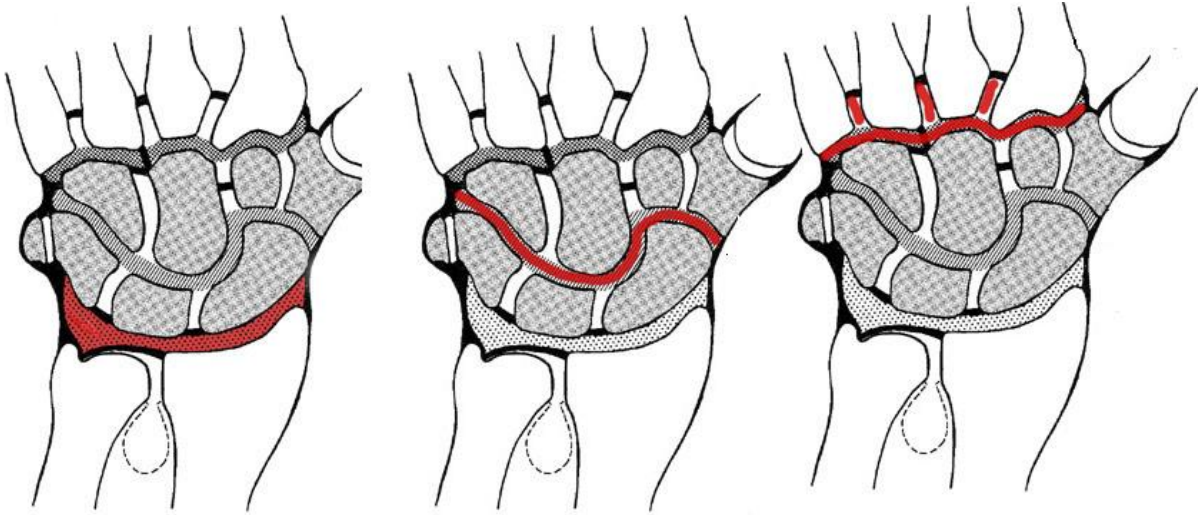
Lav en bevægeanalyse af en bevægelse hvor man:

Med kraftgreb griber og slipper et hammerskaft. Analysen skal omfatte håndled samt de fire ulnare fingres grund og mellemlid, minimum 2 faser. (14 %)

- Lav en faseopdeling (opdeling der hvor bevægelsen skifter retning i et eller flere led, eller der hvor musklernes arbejdstype ændres).
- Beskriv frihedsgraden (glide, vinkel evt. akse eks. transversel, sagital etc. hvor dennes beliggenhed er, samt hvilke bevægelser der kan ske om/i den.)
- Selve analysen skal laves i **skemaform**, med frihedsgrader beskrevet lodret i første kolonne og bevægefaser vandret i første række.
- Hver af de øvrige celler skal indeholde oplysning om:
 - a) Bevægelsen som sker over den pågældende frihedsgrad i den pågældende fase.
 - b) Typen af muskelarbejde.
 - c) Hvilke muskler som arbejder

Spørgsmål 2:

Beskriv og demonstrer håndleddet (ledtype, ledflader, frihedsgrader, kapsel, ligamenter, fibrocartilaginoøse dannelser samt alt andet vigtigt med relation til leddet). (23 %)



Spørgsmål 3:

Nævn og demonstrer mindst 8 (mindst 4 hver) musklers udspring, hæfte, funktion, innervation samt form og beliggenhed af følgende muskler:

(følgende er 4 eksempler fra OE, alle muskler fra underarm og hånd kan trækkes, muskler med betydning i bevægeanalysen prioriteres højest.)

- M. abductor pollicis brevis.
- M. abductor pollicis longus.
- M. flexor digitorum profundus.
- M. opponens pollicis.

(24 %)

Spørgsmål 4:

Beskriv og demonstrer dannelse, forløb og innervation af n. radialis. (13 %)

Supplerende emner:

- a) Beskriv og demonstrer ledflader, frihedsgrader og ligamenter for art. carpometacarpalis I (tommelens rodled).
- b) Beskriv og demonstrer frihedsgrader og ligamenter i art. metacarpophalangealis II (2. Fingers grundled).
- c) Beskriv og demonstrer kort ledflader, frihedsgrader, kapsel og ligamenter for art. interphalangealis (prox./dist.).
- d) Beskriv og demonstrer opbygning, funktion og indhold (canalis carpi) af håndens retinaculum flexorum.
- e) Beskriv og demonstrer opbygning, beliggenhed og funktion af håndens palmaraponeurose.
- f) Beskriv og demonstrer beliggenhed, form og funktion for fingrenes extensor aponeurose.