

# 2. semesterprøve 12: Mundtlig Anatomi

---

??dag den. dag. måned 20??

Synopsis trækkes før forberedelsen.

Varighed: Eksamination 30 min, forberedelse 30 min.

Hjælpemidler: Anatomiske modeller, skelet, computer, notater, projektor etc.

**Obs.: Prøven er en gruppeprøve med grupper på 2 studerende.**

**Udarbejd bevægeanalysen på computer og medbring den til prøven.**

## Spørgsmål 1:

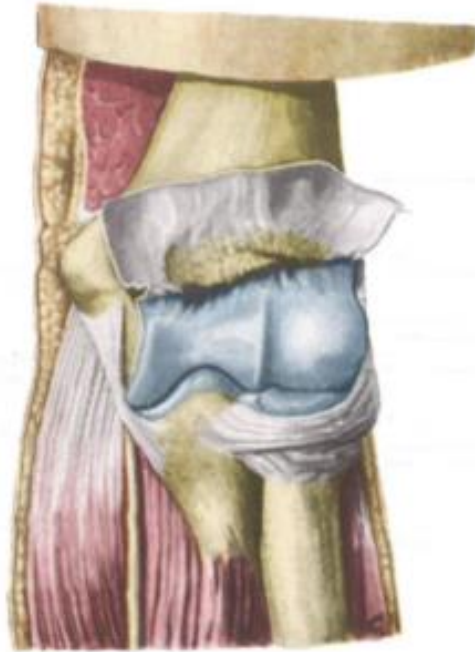
Lav en bevægeanalyse af en bevægelse hvor man:

Kaster en tennisbold. Analysen skal omfatte albue-, underarms- og håndled led, minimum 2 faser. (14 %)

- Lav en faseopdeling (opdeling der hvor bevægelsen skifter retning i et eller flere led, eller der hvor musklernes arbejdstype ændres).
- Beskriv og demonstrer frihedsgraden (glide, vinkel evt. akse eks. transversel, sagital etc. hvor dennes beliggenhed er, samt hvilke bevægelser der kan ske om/i den.)
- Selve analysen skal laves i **skemaform**, med frihedsgrader beskrevet lodret i første kolonne og bevægefaser vandret i første række.
- Hver af de øvrige celler skal indeholde oplysning om:
  - a) Bevægelsen som sker over den pågældende frihedsgrad i den pågældende fase.
  - b) Typen af muskelarbejde.
  - c) Hvilke muskler som arbejder

Spørgsmål 2:

Beskriv og demonstrer articulatio cubiti (ledtype, ledflader, frihedsgrader, kapsel, ligamenter, fibrocartilagøse dannelser samt alt andet vigtigt med relation til leddet). (23 %)



Spørgsmål 3:

Nævn og demonstrer mindst 8 (mindst 4 hver) musklers udspring, hæfte, funktion, innervation samt form og beliggenhed af følgende muskler:

(følgende er 4 eksempler fra OE, alle muskler som passerer albuen kan trækkes, muskler med betydning i bevægeanalysen prioriteres højest.)

- M. triceps brachii.
- M. supinator.
- M. flexor digitorum superficialis.
- M. Pronator teres.

(24 %)

Spørgsmål 5:

Beskriv og demonstrer dannelse, forløb og innervation af n. ulnaris. (13 %)

**Supplerende emner:**

- a) Beskriv og demonstrer udspring, hæfte og funktion af underarmens membrana interossea og discus triangularis i det radioulnare led.
- b) Beskriv og demonstrer opbygning, funktion og beliggenhed af antebrachiums fascier og bindevævsblade.
- c) Beskriv og demonstrer beliggenhed, funktion og indhold for håndens retinaculum extensorum.