

## 2. semesterprøve: Mundtlig

### 06 Anatomi delen.

Bevægeanalysen skal tage udgangspunkt i den fysioterapeutiske del af prøven og samtidigt oftest begrænse sig til det i opgaven angivne led. Nedenstående spørgsmål 1 er derfor eksemplarisk og omhandler mest metoden for anatomisk bevægeanalyse i det givne område. Udarbejdelsen er en øvelse og ikke en konkret analyse fra prøven.

Spørgsmål 1:

Lav en bevægeanalyse af en bevægelse hvor man:

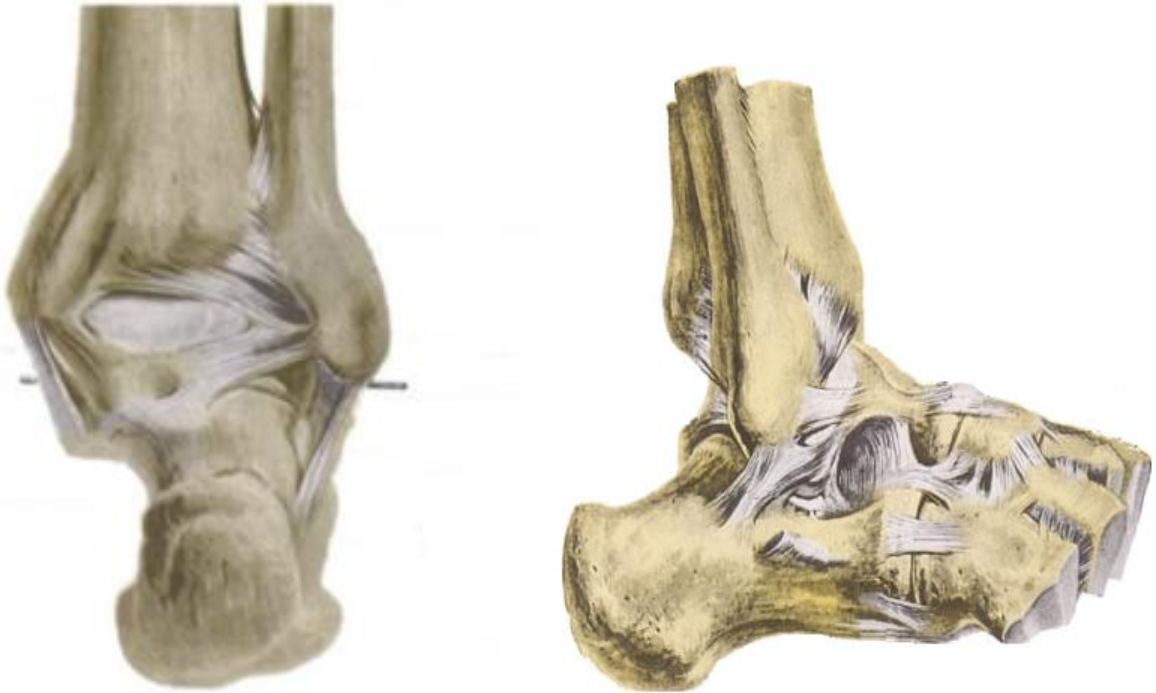Afsæt i gang (Hæl fra og tå fra).

Analysen skal omfatte ankelled, subtalarled og tæernes grundled, minimum 2 faser. (14 %)

- Lav en faseopdeling (opdeling der hvor bevægelsen skifter retning i et eller flere led, eller der hvor musklernes arbejdstype ændres).
- Beskriv og demonstrer frihedsgraden (glide, vinkel evt. akse eks. transversel, sagital etc. hvor dennes beliggenhed er, samt hvilke bevægelser der kan ske om/i den.)
- Selve analysen skal laves i **skemaform**, med frihedsgrader beskrevet lodret i første kolonne og bevægefaser vandret i første række.
- Hver af de øvrige celler skal indeholde oplysning om:
  - a) Bevægelsen som sker over den pågældende frihedsgrad i den pågældende fase.
  - b) Typen af muskelarbejde.
  - c) Hvilke muskler som arbejder

Spørgsmål 2:

Beskriv og demonstrer articulatio talocruralis (ledtype, ledflader, frihedsgrader, kapsel, ligamenter, fibrocartilaginoøse dannelser samt alt andet vigtigt med relation til leddet). (20 %)



Spørgsmål 3:

Nævn og demonstrer mindst 4 musklers udspring, hæfte, funktion, innervation samt form og beliggenhed:

(følgende er 4 eksempler fra UE, alle muskler fra underben og fod kan trækkes, muskler med betydning i bevægeanalysen prioriteres højest.)

- M. Peroneus longus.
- M. Tibialis anterior.
- M. Extensor hallucis brevis.
- Mm. Interossei dorsales.

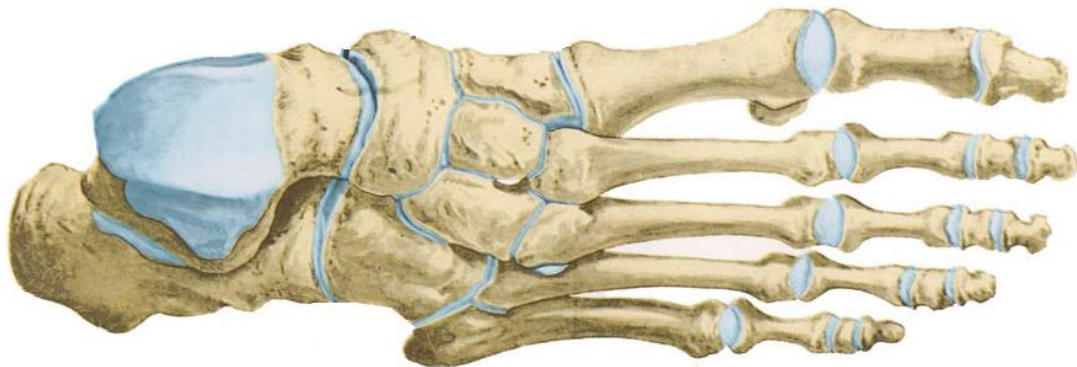
(24 %)

**Spørgsmål 4:**

Beskriv og demonstrer forløb og innervation af n. peroneus communis fra fossa poplitea og distalt. (13 %)

**Supplerende emner:**

- a) Beskriv og demonstrer frihedsgrader, ledflader og ligamenter for art. subtalaris.
- b) Indtegn akserne for henholdsvis art. talocruralis og art. subtalaris på en tegning af fodens knogler. Indtegn og navngiv derefter hvordan underbenets muskler passerer de to akser, samt hvilken virkning som de har over disse.



- c) Beskriv og demonstrer ledflader, frihedsgrader og ligamenter for art. metatarsophalangealis.
- d) Beskriv og demonstrer ledflader, frihedsgrader og ligamenter for tæernes art. interphalangealis proximalis/distalis.
- e) Beskriv og demonstrer beliggenhed, indhold og funktion af fodens retinaculum extensorum
- f) Beskriv og demonstrer beliggenhed, indhold og funktion af fodens retinaculum flexorum.
- g) Nævn kort hvilke af fodens muskler som ligger i hvilke lag. Både plantart og dorsalt.